



中津市民病院 臨床の実際

Nakatsu Municipal Hospital

No. 6 March , 2017

1. 臨床の実際

— 消化器内科編 —

2. MD-CT にて診断した膵胆管合流異常の 2 例



研修医マスコット

中津市立 中津市民病院

お問い合わせは中津市民病院（電話：0979-22-2480）まで

ホームページアドレス <http://www.city-nakatsu.jp/hospital/index.html>

臨床の実際

— 消化器内科編 —

本年度(平成 28 年度)は当科の体制にも変更があり、個人的な感想としてはスクランブル体制といった感じで始まりました。近隣の先生方にはご心配ご不便をお掛けしたことと思ひまして、本年度の当科(胆膵・消化管診療)の治療成績を一部まとめてみました。

ERCP 関連治療

ERCP 関連治療の実施件数は 257 件(平成 27 年度)、277 件(平成 28 年度)でした。その中でも当科では術後消化管 ERCP や内視鏡的胆嚢ドレナージといった高難度 ERCP 関連治療なども行うことで極力外瘻を避け、患者さんの QOL 維持や早期退院を計っています。

術後消化管(Billroth-II 再建後・Rou-en-Y 再建後)に対する ERCP 症例は 11 例(平成 27 年度)、14 例(平成 28 年度)でした。当初はスコープの違いもありやや成功率に課題がありましたが症例数とともに徐々に改善傾向にあるようです。現状ではスコープはレンタルで使用しており緊急症例に対応出来ないこともあるのですが、(できれば来年度に)導入できればより対応しやすくなるものと考えています。

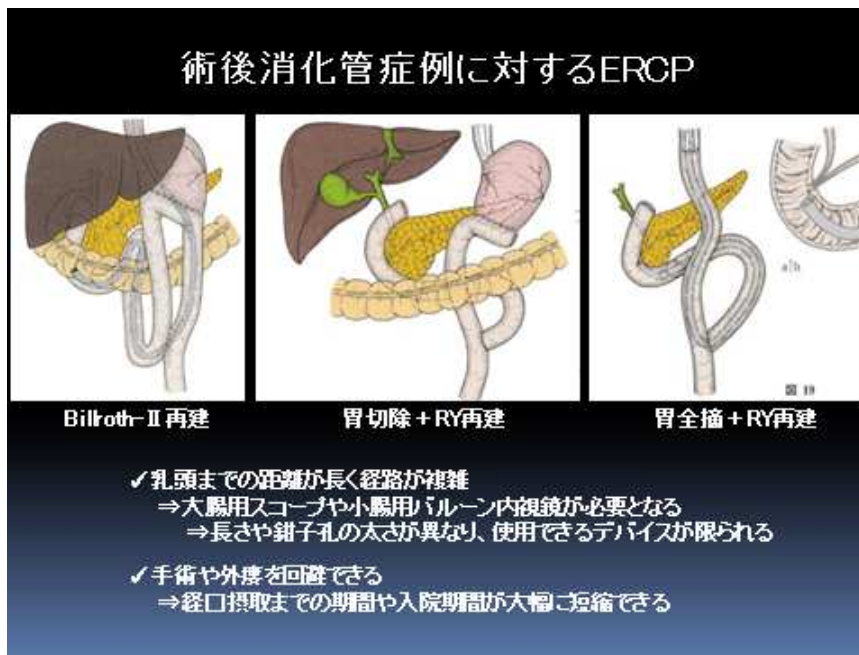


Fig. 1

術後消化管概観

術後消化管症例の実際

68歳 男性

- #1: 総胆管結石性胆管炎
- #2: 胃癌術後(StageⅢa)・RY再建
- #3: 陳旧性心筋梗塞
- #4: 抗血栓薬内服中

化学療法による骨髄抑制中に胆管炎を発症。

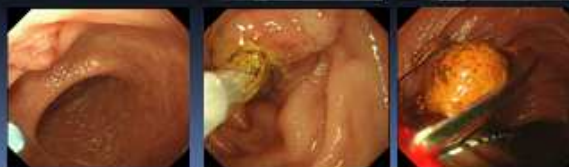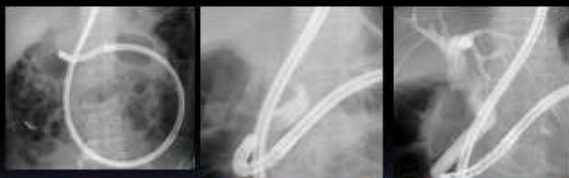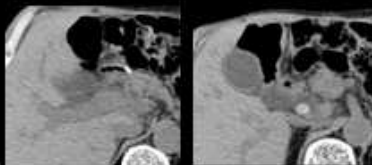


Fig. 2

術後消化管 ERCP 症例
結石除去まで

術後消化管症例に対するERCP

Table 8

ERCP 計	n = 436	%
術後消化管症例	21	4.8
B-II	11	
R-Y	7	
PD	2	
噴門側胃切除	1	
乳頭or吻合部到達	17	81
手技成功	16	76

徐々に改善



FUJIFILM EI-530B



Olympus SIF-Q260

Fig. 3

術後消化管 ERCP 治療成績
(平成 28 年 11 月まで)

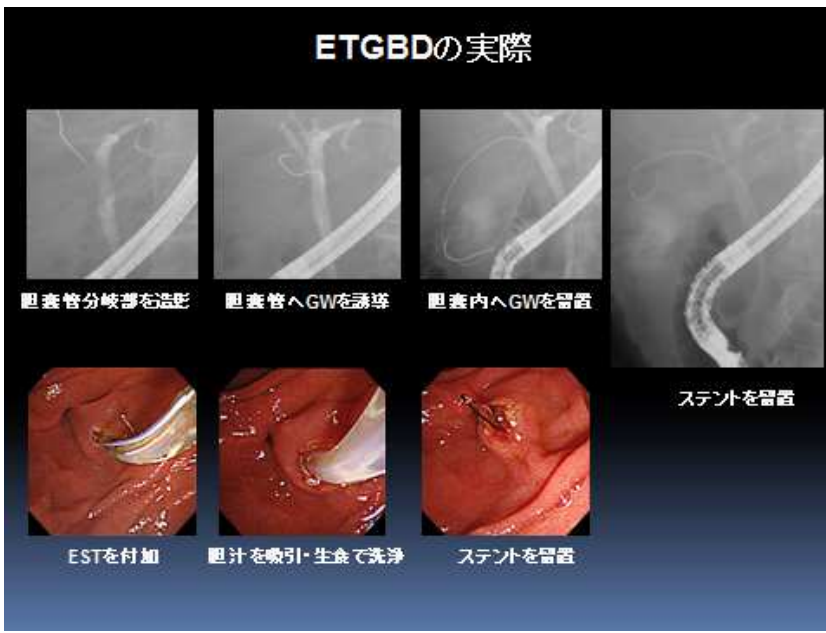


Fig. 4
内視鏡的経乳頭的胆嚢ドレナージ
Endoscopic Transpapillary-GallBladder Drainage

次に内視鏡的胆嚢ドレナージです。こちらは17例(平成27年度)、18例(平成28年度)でした。胆嚢炎に対する治療の gold standard は胆嚢摘出術ですが、タイミングや全身状態など種々の要因でいったんドレナージが必要となることがあります。一般的には経皮的ドレナージが行われていますが1週間～10日ほどは外瘻となるため高齢者などではADLまで低下することがまみられます。そのため内視鏡的にドレナージを行うことで内瘻とし、QOLやADLの維持や早期の退院を図れます。

可能であれば内視鏡治療を主体としたアルゴリズムとし内瘻化を標準治療にできればと考えています(現実には難しいでしょうが・・・)。

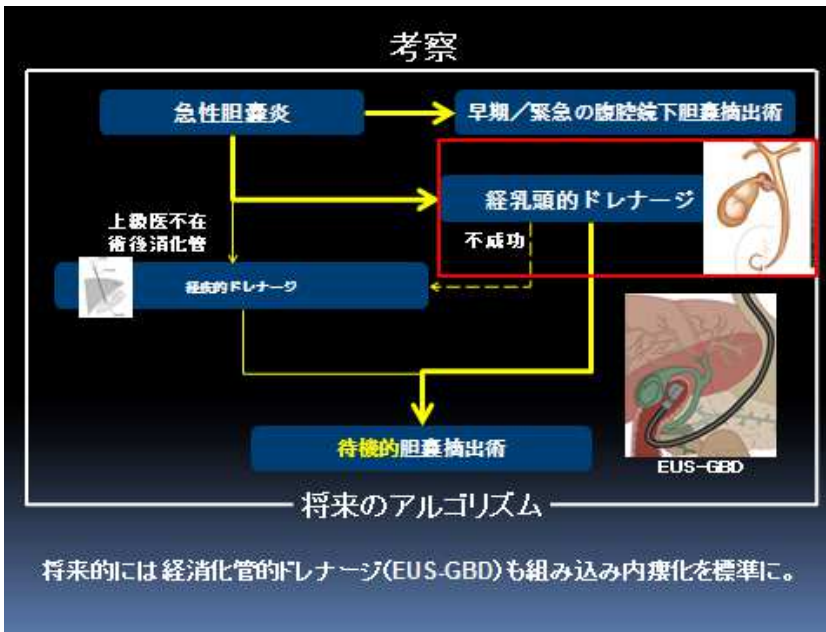


Fig. 5
胆嚢炎治療におけるETGBDの位置づけ(当院での)

EUS・EUS-FNA・EUS 下ドレナージ

現在の膵・胆道疾患の診療には超音波内視鏡 (Endoscopic UltraSound/Ultrasonography) が不可欠な検査・治療となっており、当院での症例数も増加傾向のようです。

特に、EUS を応用した組織採取 EUS-FNA や EUS 下ドレナージは 33 例 (平成 27 年度)、56 例 (平成 28 年度) と増加しました。進行膵癌により胆管・消化管とも閉塞し十二指腸ステント留置後で通常の ERCP が困難となった症例に対して EUS-HGS (EUS-HepaticoGastroStomy) を行った症例を提示します。超音波画面を確認しながら肝左葉 B3 を穿刺し PTBD で同様の要領でメタリックスステントを B3 から胃内へ留置し吻合します。これにより原疾患で永眠されるまで胆道系合併症はみられず良好なドレナージが得られました。ただし、EUS 下ドレナージは難易度が高く、腹膜炎・後腹膜気腫・ステント逸脱といった重篤な偶発症も約 20% 程度に伴うとされています。平成 28 年 8 月に EUS 下ドレナージの設備が整ってから 10 例の症例に実施しましたが、抗血栓治療下の 1 例に輸血を要する後出血を認めたものの保存的治療でした。これまでは重篤な合併症・偶発症は無く導入できているようです。

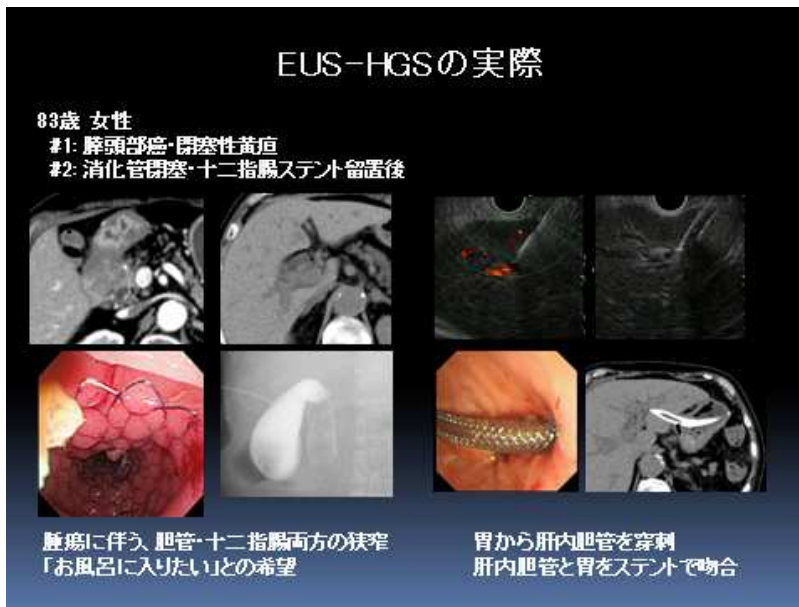

Fig. 6

EUS-HGS:

Endoscopic UltraSound guided-
HepaticoGastroStomy

EUS 下ドレナージ治療成績

全症例	n = 10	平成 28 年 8 月導入
対象病変		
腹腔内腫瘍	2	(20%)
胆嚢	2	(20%)
胆管	6	(60%)
偶発症		
後出血	1	(10%) *ヘパリン使用例
胆汁性腹膜炎	0	(0)
その他	0	(0)

これまでのところは比較的安全に導入ができているよう

Fig. 7

EUS 下ドレナージ治療成績

ヘパリン使用下の 1 例で後出血あり

ESD

今年度最も懸念されたのが ESD であったのではないかと考えます。当科では 14 例に実施しました。実際の症例と成績を提示します。当初は EMR を併用するなど無理をしないことを心掛けながら実施し、幸い偶発症症例は無く行えています。

課題としては術前検査(範囲診断・深達度診断)が甘いところがあり、EMR 予定から ESD へ移行する症例が多かったことが挙げられます。いったん撤退し待機的に ESD 予定とするか、患者さんの利便性を考えその場で ESD へ移行するか悩ましいところです。

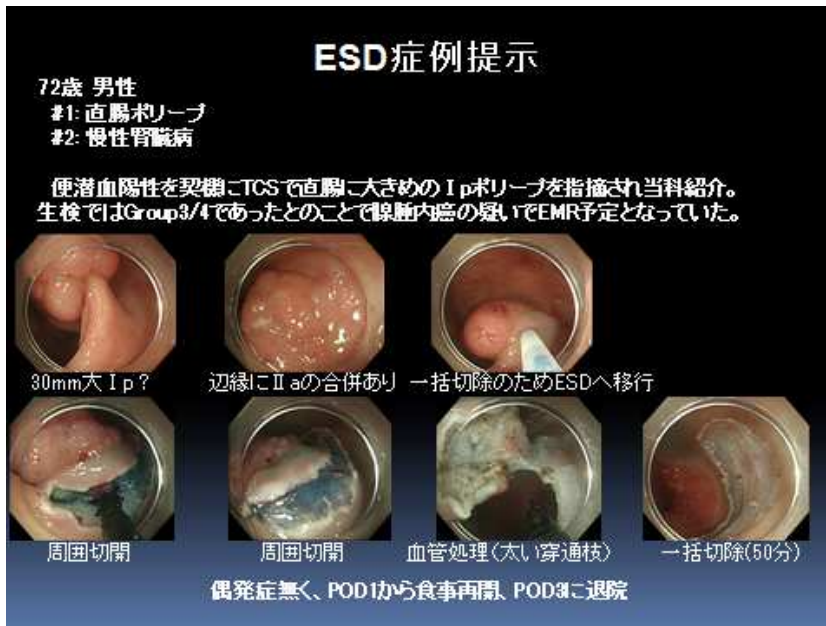

Fig. 8

ESD 症例・I p+0-II a 病変。
EMR では平坦部分まで含めての
一括切除は難しく ESD へ移行。

ESD治療成績

ESD症例	n = 14 *	2016年4月~
年齢		
median, IQR	70	64-76
男性(%)	8	(57)
胃/大腸(%)	6 / 8	(42/57)
予定外(%)	5	(36)
一括切除(%)	13	(93)
切除時間(分)		
median, IQR	62	(50-98)
EMR併用(%)	4	(29)
抗血栓薬(%)	3	(21) 休薬含む

* 消化器内科施行分

Fig. 9

ESD 治療成績 (消化器内科)

ESD関連偶発症

ESD症例	n = 14	
偶発症		
穿孔	0	(0)
出血	0	(0)
その他	0	(0)

Fig. 10

ESD 治療成績・偶発症

以上の通りご報告させて頂きました。不安なスタートとなった1年でしたが何とか大過なく診療を行えたのではないかと存じます。御紹介・御高診頂きました先生方へ篤く御礼申し上げます(また、御返事・ご報告が遅れることが多く深くお詫び申し上げます)。今後とも何卒宜しく御願ひ致します。

(消化器内科 下川 雄三)

MD-CT にて診断した膵胆管合流異常の2例

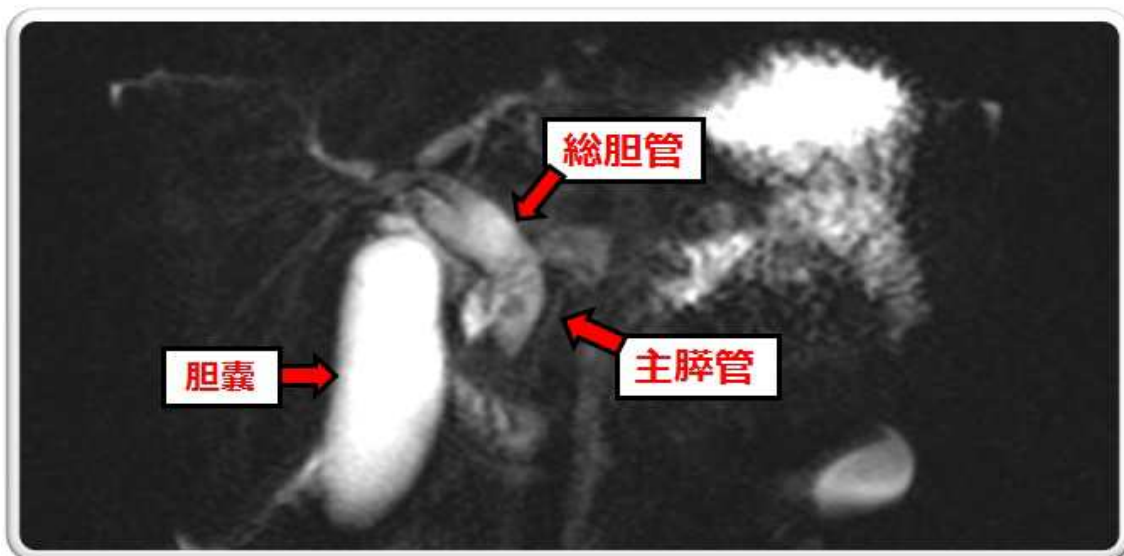
【背景】

膵胆管合流異常は解剖学的に膵管と胆管が十二指腸壁外で合流する先天性の疾患である。共通管が長く、Oddi 括約筋作用が合流部に及ばず、膵液と胆汁が相互に逆流することにより胆管癌の発生を始めとした胆道や膵への様々な病態を引き起こす。その為、膵胆管合流異常と診断されれば予防的な手術の適応となり、正しい診断とアセスメントが必要である。

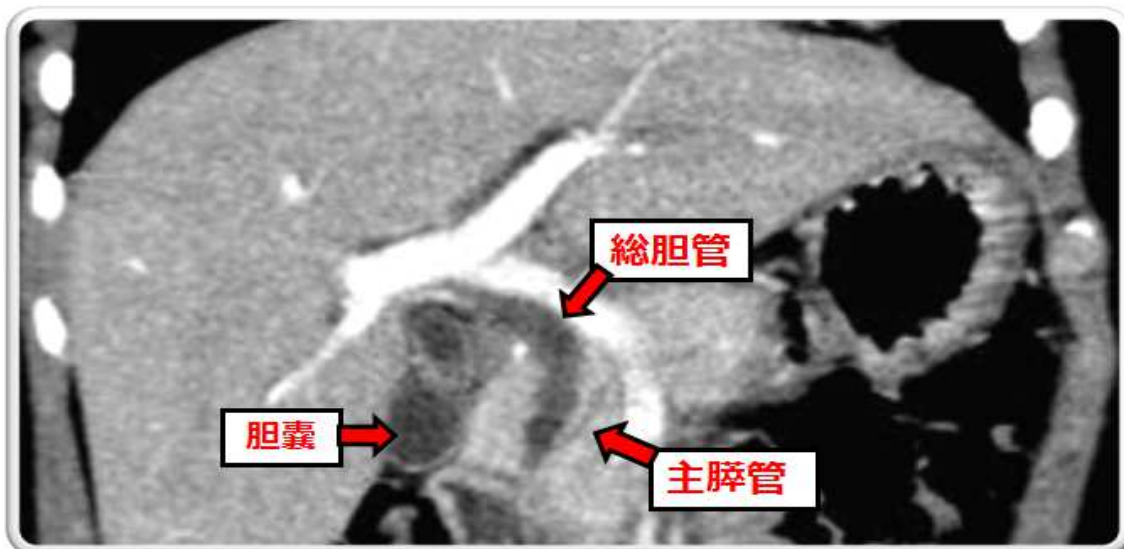
膵胆管合流異常は種々の分類があるが、総胆管の拡張の有無で大別される。本報告では2つの症例提示を元に、過去5年間当院で膵胆管合流異常症に対し施行した検査を比較した。

症例 1

6歳の女児。血中アミラーゼの上昇を伴う腹痛を生じた。エコーでは総胆管の拡張と内部に結石を認め、経過と年齢から膵胆管合流異常が疑われた。MRCPで精査するも確定診断できなかったが、膵炎の評価目的に施行した腹部CTにて合流異常と診断することができた。後日他院にて予防手術が施行された。



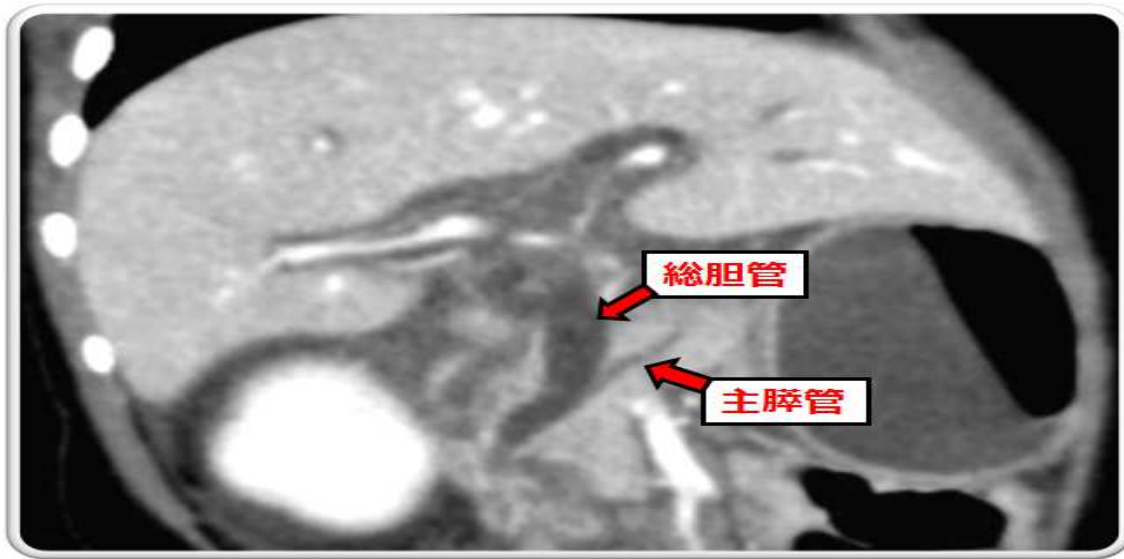
MRCPでは総胆管拡張を認めたものの、合流異常は指摘できなかった



MD-CTのMPR像では合流異常が指摘可能であった

症例 2

1 歳の乳幼児。嘔吐と活気がないことを主訴に当院受診した。エコーにて総胆管の拡張と腹水貯留を認めた。その後の CT で合流異常と速やかに診断された。後日他院にて予防手術が施行された。



MD-CT の MPR 像にて合流異常を指摘できた

(撮影条件)

CT : TOSHIBA Aquilion PRIME 80 列 120Kv AEC 0.813/65 0.5mm 5mm FC13 Mild(DR50%)
MRI : HITACHI ECHELON 1.5T, 水平磁場超伝導磁石方式, 3D MRCP 呼吸同期, RAPID Body coil 16, FSE, FOV 288, TR 2727, TE 435, FA 90, NEX 1

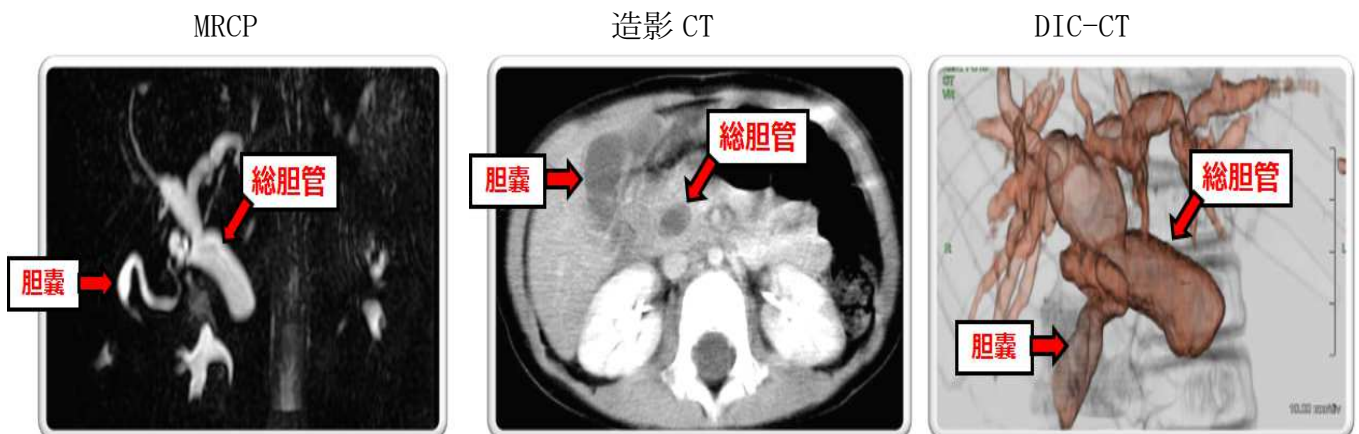
【結果】

2 症例は造影 CT によってのみ膵胆管合流異常症と診断できた。

【考察】

当院では過去5年間のうち、(上記2例を含めた)合計5例の膵胆管合流異常症を経験した。以下に画像検査を提示する。

2 歳女児：腹痛と嘔吐にて当院小児科受診。エコーにて総胆管の拡張を認めた。

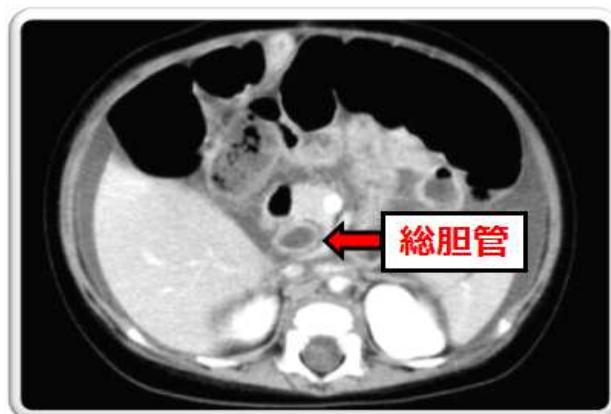


MRCP・CT・DIC-CT では合流異常の所見は検出できなかった。

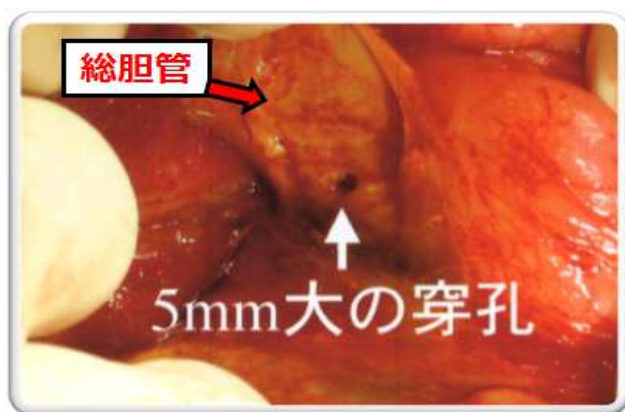CT : TOSHIBA Asteion TSX-021B 4 列 120Kv 260mA 1.5s 5mmX4 2-stack mode FC70

MRI : 上記参照

3ヶ月の男児：RS ウィルス細気管支炎にて入院中であった。入院8日目の夜間に嘔吐が始まり、その後経過とともに尿量減少、DICの状態となりへりにて高次医療病院へ搬送された。



CT : TOSHIBA Asteion TSX-021B
4列 120Kv 260mA 1.5s 5mmX4
2-stack mode FC70



開腹手術にて拡張した膵胆管合流異常症に伴う総胆管の穿孔が判明した。当院 CT では総胆管の拡張と腹水のみしかわからなかった。

MRCPによる合流異常の感度は100%、特異度は98%という報告¹⁾がある一方で、ERCPに類似したMRCP像が認められるのは主膵管の描出が良好となる7歳以上の児童で可能とされる報告^{2) 3)}もあり、本症例の結果も踏まえるとやはり確定診断に用いるには空間分解能が不足していると思われる。一方、MDCTでは、壁外での合流を描出できる場合は確定診断することができる⁴⁾とされており、本2症例の結果も同様に診断できた。尚、考察で提示したCT並びにDIC-CTで確定診断することができなかったが、これは4列CTで撮影し空間分解能が低かったためであったと思われる。

膵胆管合流異常は1969年に世界で初めて報告された。本邦では1990年には診断基準が提唱され、2010年には世界に先駆けて診療ガイドラインが作成された。ガイドライン上では、膵胆管合流異常症の診断のcriteriaは、ERCPを始めとした直接造影にて異常に長い共通管や異常な形で合流することを示すことが診断基準とされている一方、近年の画像技術や診断の発達とともにMD-CTやMRCP、EUSなどで診断できた症例も散見される背景から、診断基準の改訂が必要であるとされている。⁴⁾

これらのうち、EUSは手技上の問題、MRCPは撮影時間、MD-CTは造影剤と被曝の問題が考えられるが、空間分解能が高く癌や膵炎の直接的な評価ができる事や今日の日本のCTの普及率が高いことから他の2つの検査と比較しても有効と考えられた。

参考文献

- 1)膵・胆管合流異常の診断における MR cholangio-pancreatography の有用性. APBD-Its Consensus and Controversy 58-62
- 2)Pancreatitis:evaluation with MR cholangiopancreatography in children. Radiology 203:281-285,1997.
- 3)MR cholangio-pancreatography が診断に有用であった結石合併総胆管拡張症の1例. 腹部画像診断 14:1150-1155,1994.
- 4)膵・胆管合流異常ガイドライン

(放射線科 高尾 誠一郎)