



中津市民病院 臨床の実際

Nakatsu Municipal Hospital

No. 17 October, 2020

1. 卵巣甲状腺腫の1例
2. 80代女性: Glioblastoma(膠芽腫)の1例

診療科の紹介……歯科口腔外科

順次、診療科の紹介を致します



研修医マスコット

中津市立 中津市民病院

お問い合わせは中津市民病院 (電話: 0979-22-2480) まで

ホームページアドレス <http://www.city-nakatsu.jp/hospital/index.Html>

卵巣甲状腺腫の1例

A case of the Struma ovarii

* Saki Kato, *Masahiro Itoyama, *Yusuke Manabe, *Tomomi Shimokawa,*Hiromu Hidaka*,
Shinpei Sato, **Yuichi Furukawa, and *Ichiro Yamamoto,

*Department of Radiology, Nakatsu Municipal Hospital

**Department of Gynecology, Nakatsu Municipal Hospital

***Department of Pathology, Nakatsu Municipal Hospital

Reprint requests to Hiromu Hidaka, M.D., Department of Radiology, Nakatsu Municipal
Hospital, 173 Shimoikenaga, Nakatsu Oita 871-8511, JAPAN

A case of the struma ovarii is presented. We passed and recognized some partitions for right ovarian tumor having an internal echo by the vagina sonography. We detected the multilocular mass which had high absorption level including the punctate calcification in the right adnexa domain in the CT. There was the part with the significant low signal and

that a T1, a T2-weighted image varied together in a T2-weighted image by the MRI. The tumor marker, the value of thyroid hormone level were normal. We thought about struma ovarii or a mucinous tumor before an operation. All or most were the teratomas thyroidal organizations pathologically. The thing with the low signal was characterized by with a T2-weighted image, and the struma ovarii was thought to be able to include it in a differential diagnosis before an operation by a detailed reading shadow.

Key words: struma ovarii, CT, MRI

INTRODUCTION

All the struma ovarii or most are thyroid gland tissue teratomas to become to depend and occupy 2.7% of whole teratoma, and less than 5% become malignant¹⁾⁻³⁾. 95% are single laterality, and 65% of them have a report called the right side. It is reported that 5-15% present hyperthyroidism¹⁾⁻³⁾. There are fibroma/thecoma, Krukenberg tumor, the polycystic ovary, Brenner tumor, glandular fibroma, carcinoid, fibromatosis for a thing enhancement-related with a T2-weighted image for the adnexa mass with the low signal, and there are a cyst lining membrane symptom-related for a cystic thing, a hemorrhagic cyst, a mucinous tumor, the ovary goiter.

Case Report

A woman in her late 30s received our hospital obstetrics and gynecology department for

conception hope. Of the case passed, and had right ovarian tumor pointed out in a vagina echo. We detected the multilocular mass which had high absorption level including the punctate calcification in the right adnexa domain in the CT (Fig.1). There was the part with the significant low signal and that a T1, a T2-weighted image varied together in a T2-weighted image by the MRI (Fig. 2). The tumor marker, the value of thyroid hormone level were normal. We thought about struma ovarii or a mucinous tumor before an operation. All or most were the teratomas thyroidal organizations pathologically (Fig. 3). The thing with the low signal was characterized by with a T2-weighted image, and the ovarian goiter was thought to be able to include it in a differential diagnosis before an operation by a detailed reading shadow.

Discussion

All the ovarian goiter or most are thyroid gland tissue teratomas to become to depend and occupy 2.7% of whole teratoma, and less than 5% become malignant¹⁾⁻³⁾ 95% are single laterality, and 65% of them have a report called the right side. It is reported that 5-15% present hyperthyroidism. It reflect an iodocomponent in the CT and present a high absorbance level and am accompanied by calcification frequently⁴⁾. There are fibroma/thecoma, Krukenberg tumor, the polycystic ovary, Brenner tumor, glandular fibroma, carcinoid, fibromatosis for a thing enhancement-related with a T2-weighted image for the adnexa mass with the low signal, and there are a cyst lining membrane

symptom-related for a cystic thing, a hemorrhagic cyst, a mucinous tumor, the struma ovarii. The struma ovarii was rare, but it was thought that it was a preoperation diagnosis possibility by a detailed reading shadow.

Refurrence

- 1)Ovarian teratomas: tumor types and imaging characteristics.Radiographics 21: 475-490. 2001
- 2)Struma ovarii: MR appearance.Abdom Imaging 22:100-102. 1993
- 3)Stroma ovarii: appearance on MR imaging. Abdom Imaging 23:652-656.1998
- 4)Struma ovarii: CT and MR findings. J Comput Assist Tomogr 14:310-312.1990

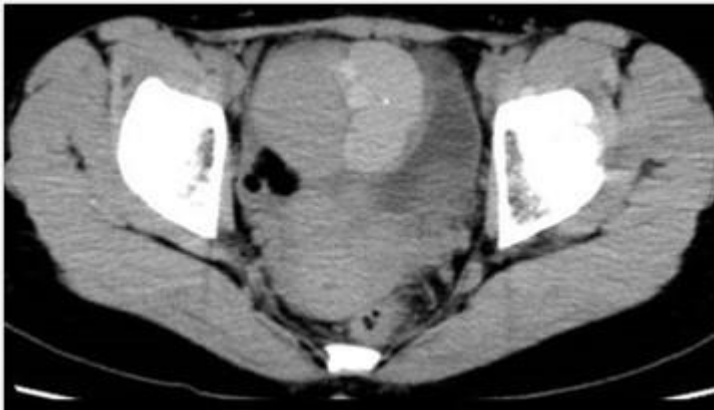

Fig.1

In the non-contrast CT, We detect a multilocular mass having high absorption level including the punctate calcification in the right adnexa domain.

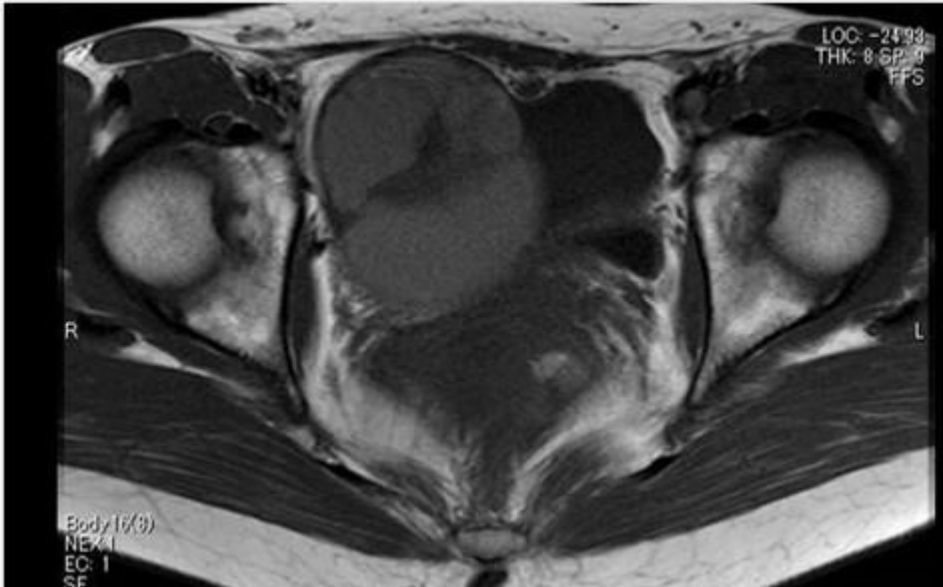


Fig2a T1WI

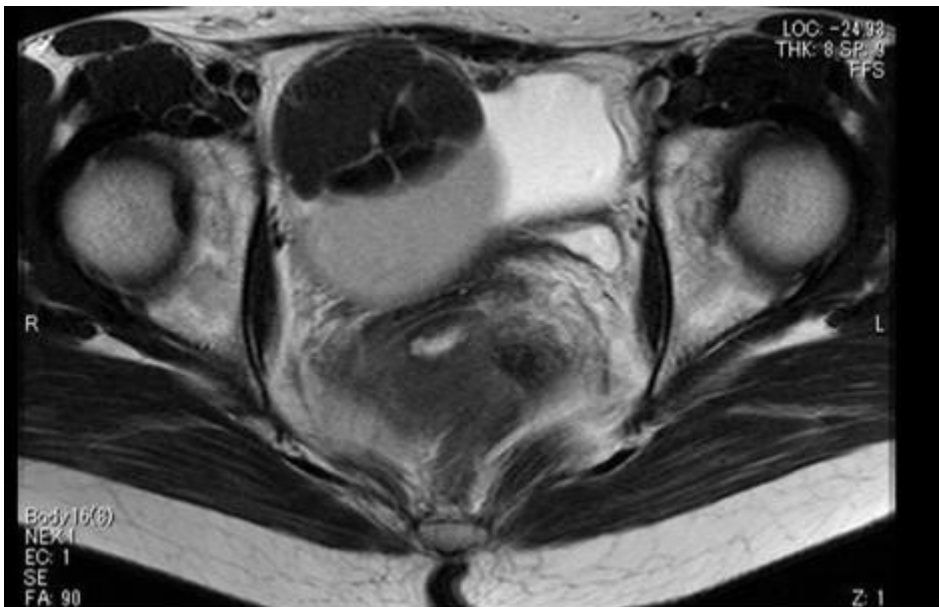


Fig2b T2WI

By the MRI, We recognize the part with the significant low signal with a T2-weighted image.

A T2-weighted image accepts various signals together T1.

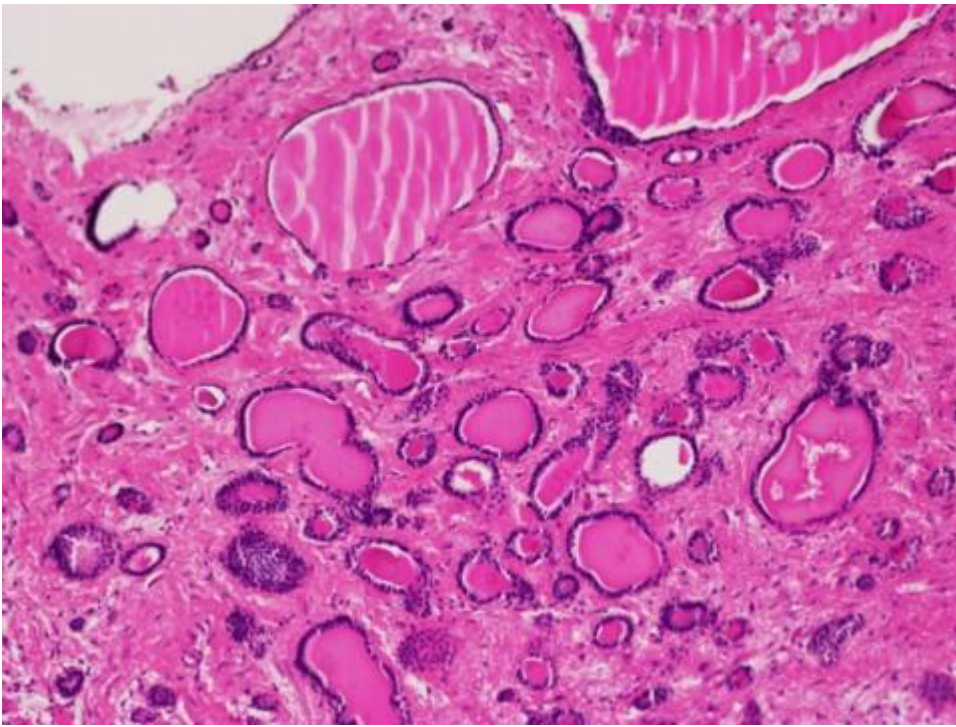


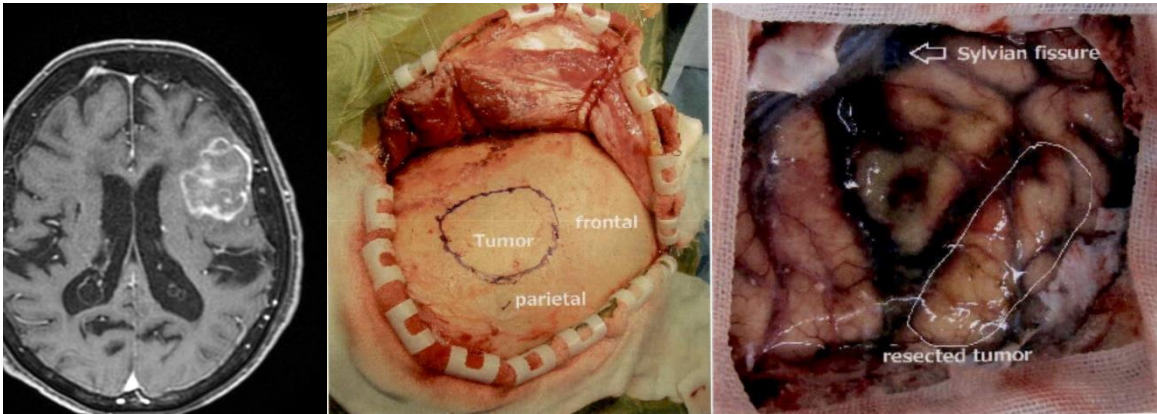
Fig.3

A thyroïdal similar organization and fibrous connective tissue account for right ovarian tumor, and other ingredients are not included.

(放射線科 日高 啓)

80代女性: Glioblastoma(膠芽腫)の1例

【経過】意識消失があり精査目的に当院紹介となった。頭部 MRI 検査にて左下前頭回から中前頭回にかけて最大径 40mm×30mm 程度の garland shape の腫瘍を認めた。造影 CT 検査では体幹部に癌を疑わせる腫瘍性病変を認めず、左前頭葉 glioblastoma 疑いで診断目的に開頭部分切除術を施行した。中側頭回から上方の腫瘍を摘出し、摘出部下方は eloquent area として温存し手術を終了した。術中所見では摘出部と温存部付近では腫瘍の性状は異なっているように思われた。病理検査では diffuse astrocytoma, WHO grade 2、GFAP+, olig2+, MIB-1 1%程度、IDH1R132H -の診断であった。高齢発症で IDH1R132H -であったことや、臨床経過、画像所見からは Grade3 以上の腫瘍が考えられたため、九大病院脳神経外科医師と議論し、Glioblastoma IDH wild-type の診断で治療を行うこととなった。



【考察】Glioblastoma(膠芽腫)は脳の神経細胞を支える神経膠細胞が腫瘍化したもので、悪性脳腫瘍の中で最も頻度の高い腫瘍である(頭蓋内腫瘍の約 10%弱)。

標準治療は以下の通りである(Stupp レジメン)。

1. 初発膠芽腫では開頭手術で症状を悪化させないように可能な限り摘出する。
2. 手術後に放射線治療(60Gy/30-33 分割/6 週間)を行う。
3. 放射線治療開始と同時にテモゾロマイド(75mg/m²)の投与を開始する。
4. 放射線治療終了後テモゾロマイド(100-200/m²)の投与を 6 コース行う。

本症例も標準治療に則り治療を行った。

(放射線治療は 50Gy/30-33 分割/6 週間とし、上記に加えアバスチンを併用。)

(研修医 香野 草太)

各科の紹介 歯科口腔外科

【スタッフ】



高橋 喜浩（部長）

【特色】

中津市民病院歯科口腔外科は2016年10月に開設した新しい診療科です。口腔外科疾患を中心に紹介状持参の患者さんのみ診療受付をしています。口腔外科疾患の地域完結を目指し、病院歯科口腔外科の特徴を生かすよう全身麻酔での手術をできるだけ積極的に行うようにしています。また、患者さんの負担を少しでも軽減できるように静脈内鎮静下での入院手術についても積極的に取り組んでいます。2019年は、1月から12月までの1年間に新患患者は1483例、入院手術件数は133例で、抜歯から口腔がんまで治療を行っています。

代表的な疾患を示します。

「埋伏歯」症例は、一般的に親知らずと言われており、埋伏智歯抜歯などの症例が最も多くなっています。埋伏の状態や本数、全身状態に応じて通院外来局所麻酔（2019年、のべ503例）や入院全身麻酔（39例）、静脈内鎮静法（40例）で抜歯を行っています。

「嚢胞・良性腫瘍」症例は、顎骨に発生する歯原性の嚢胞や良性腫瘍が多く、治療は、基本的には手術を行います。大きな顎骨ない病変の場合は検査を兼ねて開窓術を行い、病変を縮小させてから摘出を行います。病変の種類、部位、大きさなどに応じてできるだけ侵襲が少なくなるように治療を行っています。

「口腔がん」の治療は、発生部位や病期によって異なりますが、早期がんの場合は外科的切除が第一選択となります。ステージ1、2の早期口腔がんであれば外科的治療で5年生存率は80～90%となっています。2019年1月から12月までに当科を受診した口腔がん症例は12例でした。当科で手術を行ったのはのべ9例でした。術後の経過観察は当然重要で当科では頸部エコーを中心とした経過観察を行い、適宜CTなどを併用しています。術後の頸部リンパ節後発転移に対して頸部郭清術を2例に行っています。進行例では、大学病院との協力のもと治療を行い、術後治療や経過観察、緩和ケアを当科で行ったりもしています。

その他として、中津市民病院で全身麻酔手術を受けられる患者さんの周術期口腔管理を院内他科の先生および地域の一般歯科医院と協力しながら行っています。

最近では、地域の医科の先生方からのご紹介も増えてきており、少ないスタッフではあり

ますが、今後も口腔外科疾患の治療を地域完結できるよう頑張っまいます。

【2019 年度症例数・治療・実績】

新規入院患者数：210 人	延外来患者数：5,249 人
延入院患者数：803 人	外来手術件数：1,060 件
平均在院日数：3.8 日	新規口腔がん患者数：15 人
入院局麻手術件数：130 件	
入院全麻手術件数：76 件	

【外来診療】

歯科口腔外科：月・火・木・金（祝日・年末年始は除く）

火曜日は新患のみ、木曜日は再診のみです。

受付時間は原則 8：30～11：00

但し、救急患者さんはこの限りではありません。