



中津市民病院 臨床の実際

Nakatsu Municipal Hospital

No. 24 March, 2023

1. 「Cerebral Autosomal Dominant Arteriopathy with Subcortical Infarcts and Leukoencephalopathy (CADASIL)の1例」
2. 「膵炎で発症した偽胆石症の1例
～高齢者に対するセフトリアキソン使用に関して～」

診療科の紹介……放射線科

順次、診療科の紹介を致します

「地域医療連携室だより」 Vol.6



研修医マスコット

中津市立 中津市民病院

お問い合わせは中津市民病院（電話：0979-22-2480）まで

ホームページアドレス <http://www.city-nakatsu.jp/hospital/index.Html>

Cerebral Autosomal Dominant Arteriopathy
with Subcortical Infarcts and
Leukoencephalopathy (CADASIL)の1例

中津市民病院神経内科

太田 浄文

【症例】 48歳男性

【既往歴】

高校生の頃から片頭痛、成人期からうつ病
37歳,44歳,46歳時にラクナ梗塞

【家族歴】 母が脳梗塞、子に片頭痛あり

【現病歴】

23歳時に頭痛で他院を受診し頭部MRIで白質病変を指摘、精査目的に血管造影を行うも異常がなく経過観察。37歳時に脳梗塞発症し他院神経内科紹介されて膠原病など精査されるも原因不明で経過観察となった。

2020年x月某日に朝から呂律が回りにくく、左手の痺れ感もあった。夜になっても改善せず当院救急外来を受診した。

【入院時身体所見】

体温36.7°C 血圧130/67mmHg 脈拍94bpm

心雑音(-)、頸部血管雑音(-)

(神経学的所見)

脳神経系：軽度構音障害あり

運動系：左上肢軽度失調性麻痺あり

感覚系：異常なし

【入院時検査所見】

心電図：洞調律 ST変化なし

(血液検査)

一般生化学検査異常なし、糖尿病なし

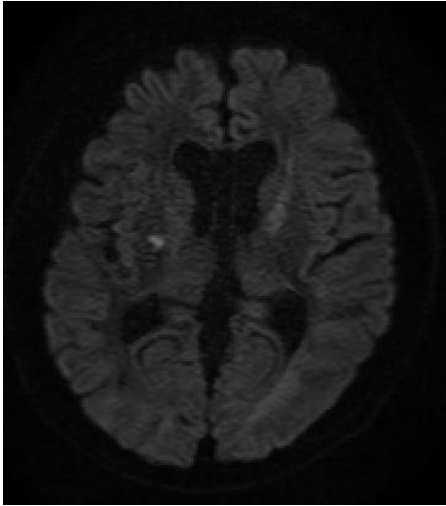
脂質異常症なし、血液凝固異常なし

αガラクトシダーゼ活性正常

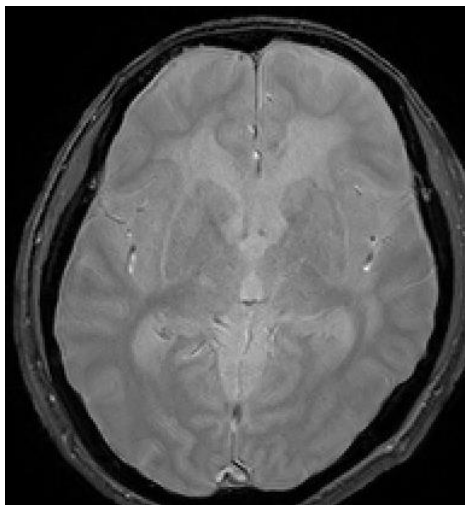
遺伝子検査：NOTCH3 exon3-4でR133C変異を認める

頭部MRI

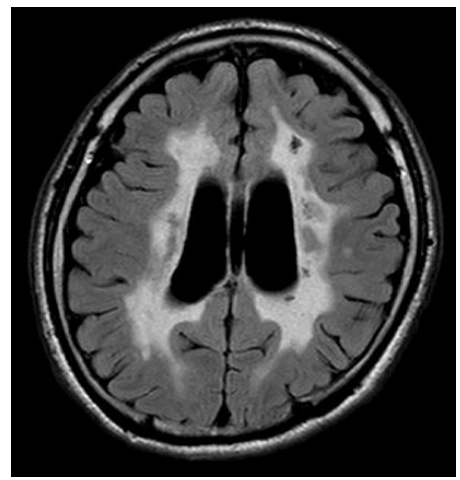
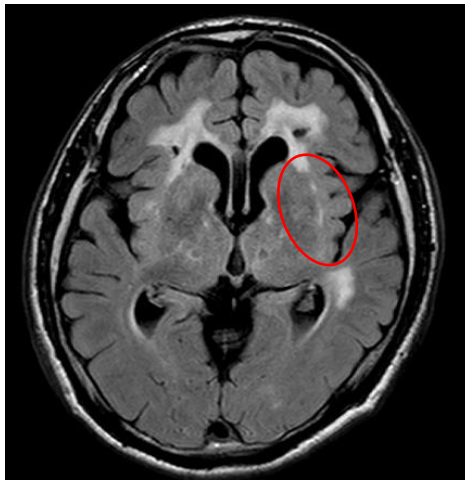
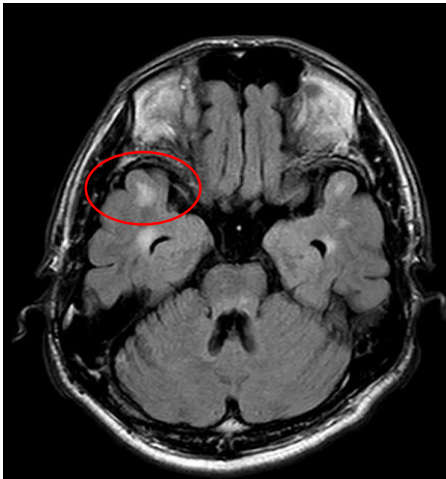
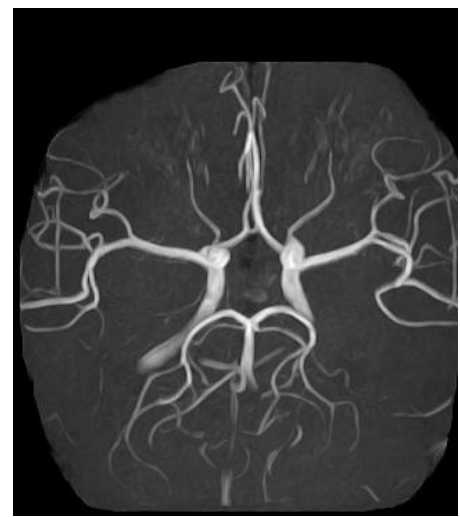DWI



T2 Star



MRA



FLAIR

側頭極と外包に白質病変を認める

【経過 1】

急性期ラクナ梗塞としてエダラボン、オザグレル点滴にて治療を行い症状は速やかに改善し自宅退院となった。

動脈硬化リスクのない再発性若年性脳梗塞、脳梗塞の家族歴、片頭痛とうつ病の既往、MRIでの側頭極病変などからCADASILを疑った。本人と家族に同意を得て熊本大学脳神経内科に遺伝子検査を依頼した。

遺伝子検査の結果NOTCH3 exon3-4でR133C変異を認めCADASILと確定診断した。

【経過 2】

CADASILと診断したためCADASILへの再発予防効果が期待されている塩酸ロメリジン(ミグシス[®])を開始し、抗血小板薬は出血リスクの少ないシロスタゾール(プレタール[®])を内服することとした。外来で経過観察を行い当院初診から約3年経過しても臨床的再発なくMRIでも新規の虚血性病変の出現もない。引き続き外来での治療継続とした。

考察 1

- CADASIL (Cerebral Autosomal Dominant Arteriopathy with Subcortical Infarcts and Leukoencephalopathy) とは最も頻度の高い遺伝性小血管病である

- 疫学：1.2～3.58/10万人

- * おそらく実際にはもっと多い

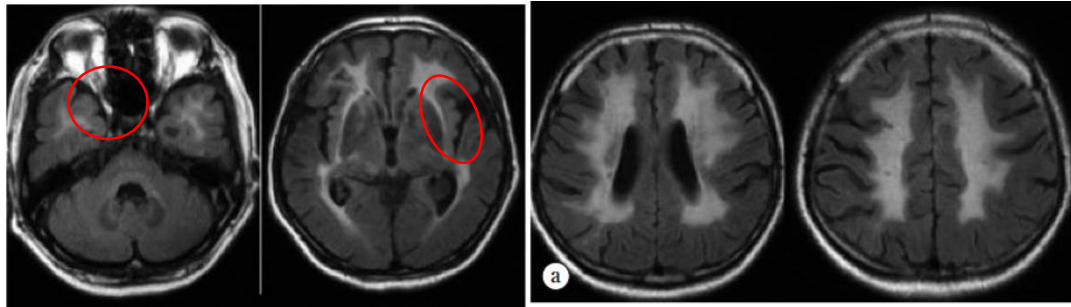
- 原因遺伝子・病態：NOTCH3遺伝子の変異（200以上の変異が報告されている）による血管平滑筋の機能障害

- 臨床的特徴：片頭痛、うつ病が先行し若年から脳梗塞を繰り返し認知症に至る。

考察 2

- ・ 画像的特徴

両側側頭極、外包、脳室周囲の白質病変で皮質直下に及ぶ。MRI T2 starでは多発微小出血も認める。



CADASILの典型的なMRI例

日本臨床80巻増刊号;2:470-475

- ・ CADASILの治療

通常は抗血小板薬の投与はされず明確な治療方針はないが近年、片頭痛予防薬の塩酸ロメリジンや、血管拡張作用のあるシロスタゾール併用の有効性が示唆されている。

Clin Neuropharm 2020;43: 146–150

臨床神経 2014;54:22-26

- ・ 本例では

家族歴、既往、画像などから典型的なCADASILと診断。3年間の経過で画像上悪化なく治療が有効である可能性がある。

まとめ

- ・ 遺伝性脳症血管病であるCADASILを経験した。
- ・ CADASILを知っていれば診断は容易であるが知らなければ診断はできない。
- ・ 適切な診断と治療法により予後の改善に寄与することが可能である。

膵炎で発症した偽胆石症の 1 例

～高齢者に対するセフトリアキソン使用に関して～

消化器内科 末廣 侑大

緒言

第 3 世代セフェム系抗菌薬であるセフトリアキソン(CTRX)は、広域スペクトラムを有し、約 8 時間と長い半減期、良好な組織移行性を示すことから広範囲の感染症で使用される。

添付文書の重大な副作用発現に胆石・胆嚢内沈殿物が沈殿物閉塞による胆嚢炎、胆管炎、膵炎を起こすことがあるので、腹痛などがあれば投与中止や速やかな検査・処置を行うように記載されている。また、最近では高齢者への投与頻度も増加しており、高齢者の偽胆石の報告例が目立つようになり、各所で注意喚起もされている。今回、CTRX が原因と思われる膵炎の症例を経験したので報告する。

症例

症例：80 代女性

主訴：腹痛

既往歴：ネフローゼ症候群（83 歳時診断）、狭心症、高血圧症、変形性膝関節症

内服歴：アスピリン 100 mg/day、アジルサルタン 20mg/day、フロセミド 20 mg/day、

ニコランジル 5 mg/day、アゼルニジピン 16mg/day、アムロジピン 5mg/day、ランソプラゾール 15mg/day、フェブソスタット 20mg/day、リナグリプチン 5 mg/day、ニフェジピン 20 mg/day

家族歴：特記所見なし。

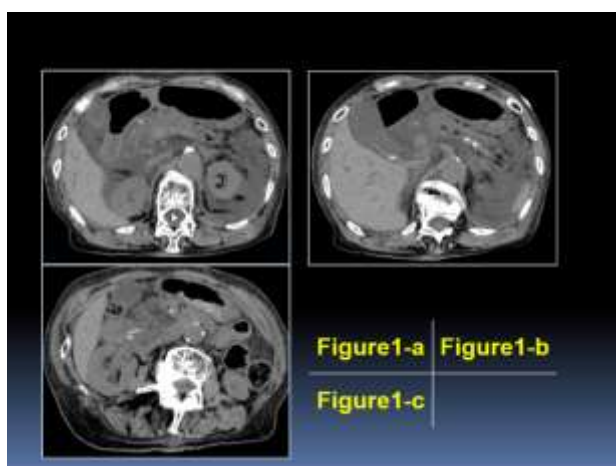
現症：身長 143.6cm、体重 32.3kg、体温 36.6°C、血圧 122/68 mmHg、脈拍 78 回/分 整、SpO2 98% (room air)、腹部正中に強い圧痛あり

現病歴：当院他科でネフローゼ症候群に対して経過観察中に発熱で受診した。肺炎の診断となり、CTRX 2g/day での治療が開始された。肺炎は軽快傾向であったが、投与 9 日目より突然の心窩部痛が出現した。血液検査で著明な膵酵素上昇があり、腹部 CT を撮像したところ膵頭部の脂肪織混濁を認めた。膵炎として当科へ紹介、転科となった。

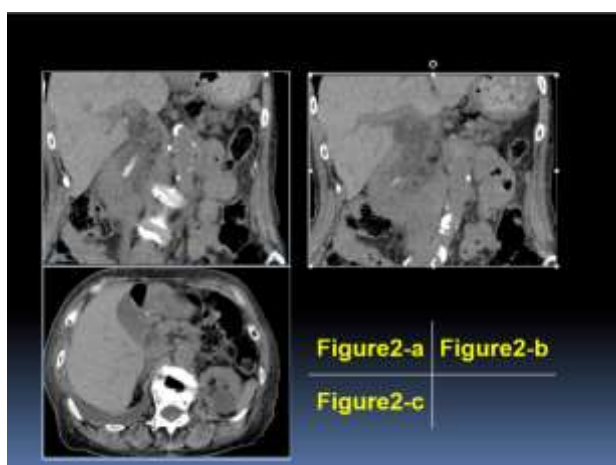
血液検査所見 (Table1) : WBC 9000/ μ g、CRP 0.48 mg/dl と軽度の炎症反応に加え、ALP 536 U/L、AST 485 U/L、ALT 285U/L、 γ -GTP 233U/L と肝胆道系酵素が上昇、AMY 2896 U/L と膵酵素も著明に上昇していた。

<Table 1>

【血算】				【凝固】	
WBC	9000 / μ l	LDH	617 IU/l	PT	13.6 "
Neu	90.4 %	γ -GTP	233 IU/l	PT-INR	1.16
Lym	6.8 %	ALP	536 IU/l	APTT	34.8 "
Mon	2.8 %	Na	140 mEq/l	FDP	26.3 μ g/mL
Hb	11.0 g/dl	Cl	107 mEq/l	D-dimer	14.1 μ g/mL
Ht	34.0 %	K	3.7 mEq/l		
Plt	35.4 万/ μ l	Ca	7.4 mg/dl		
		Amy	2896 IU/l		
		P-Amy	2251 IU/l		
		Glu	235 mg/dl		
		CRP	0.48 mg/dl		
【生化学】				【動脈血ガス分析】	
TP	6.3 g/dl			ph	7.35
Alb	2.6 g/dl			PaO2	71 mmHg
BUN	17 mg/dl			PaCO2	36.0 mmHg
Cr	1.43 mg/dl			HCO3	19.5 mmol/L
T-Bil	0.3 mg/dl			BE	-5.0 mEq/L
AST	485 IU/l				
ALT	285 IU/l				

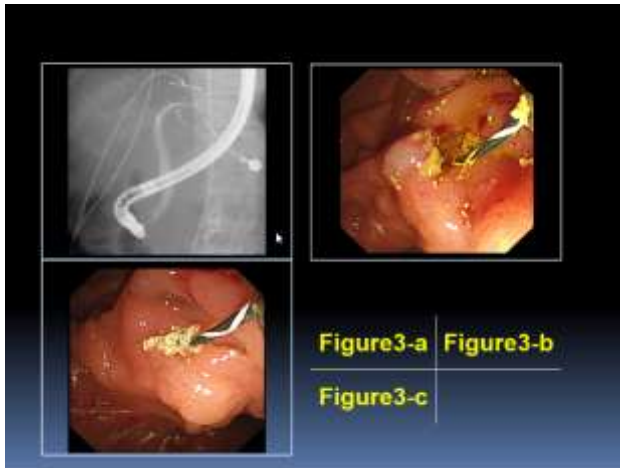


腹部 CT 検査：腎機能のため単純 CT 検査のみの施行となった。膵は頭部優位にびまん性に腫大し周囲に脂肪織混濁を認め、急性膵炎と診断した (Figure1-a, b)。浸出液は腎下極を超えており、少なくとも CTgrade 2 以上と判断した。胆嚢～総胆管下部や主膵管内に高吸収域を認め、胆石性急性膵炎と考えられた (Figure1-c, Figure2-a, b)。



経過：肺炎治療前の CT では、胆道内に高吸収域は認めておらず (Figure2-c)、CTR_X に伴う偽胆石と判断した。偽胆石症例ではあったが、肝胆道系酵素が著明高値であり、腹痛も高度であったことから、保存的加療のみでは不十分と考えて、ERCP を施行した。胆汁は混濁しており、胆管造影は少なめで行った。造影で胆管内には透亮像は指摘できなかった (Figure3-a)。

造影後に乳頭切開を十分に行い、胆管膵管を別開口とした。切開の際に偽胆石と思われる黄白色砂状物の排出を確認した (Figure3-b, c)。胆汁うっ滞解除のために 7Fr プラスチックステントを留置し処置終了とした。



保存的加療として、3500ml/day の輸液、ウリナスタチン 15 万単位/day、抗菌薬 (MEPM) の投与を行った。また、急性 DIC としてトロンボモジュリンアルファ製剤 6400 単位/day の投与を合わせて行った。転科後翌日には、胆道系酵素ならびに膵酵素は改善しており、症状も軽快、十分な利尿も認めた。refilling 期へ移行しつつあり、経

消化管栄養を開始しながら輸液量を漸減した。CRP は転科後 2 日目には 22.48 mg/dl まで増悪するも 12 日目には 3.10 mg/dl と改善した。フォロー CT においても晩期合併症として早期液体貯留を認めるも、膵炎自体は改善しており、感染合併症は認めなかった。29 日目に退院となり、その後も膵合併症や再燃なく経過したが、膵炎を契機に ADL が悪化し廃用症候群で入退院を繰り返した。虚血性腸炎や直腸潰瘍を経て、膵炎診断後 105 日目に永眠された。

考察

1986 年に Schaard らが、CTRX 投与後に胆嚢内に一過性に石灰化沈殿物を認めた症例を初めて報告した。投与中止後に消失することから偽胆石 biliary pseudolithiasis と命名された⁽¹⁾。CTRX は非常にカルシウムと親和性が高く、カルシウムを含有する輸液と投与した際に不溶性粒子が生成される事が報告されており⁽²⁾、添付文書でも併用の際に注意喚起がされている。生体内で未変化体のまま腎に約 55%、胆汁に約 45%が排出され、胆嚢内では胆汁が濃縮される為、CTRX の濃度は血中の 150 倍にもなる。胆汁中の高濃度の CTRX と胆汁中のカルシウムが複合体を形成し、沈殿物を形成すると考えられている⁽³⁾。

そのリスクファクターとして高容量 CTRX 投与や腎機能低下、脱水といった胆汁内の CTRX 濃度上昇を来しうる要因と、活動度の低下や絶食といった胆汁うっ滞を来す要因が挙げられる⁽⁴⁾⁽⁵⁾。高齢者はこのようなリスクを複数持っており、偽胆石生成の可能性が高いと言える。本症例でも、もともとの腎疾患を背景として、誤嚥性肺炎として絶食で経過を見られており、胆汁内に偽胆石が出現しやすい状況となっていた事が予測される。

医中誌で「セフトリアキソン」、「偽胆石」、「膵炎」、PubMed で「ceftriaxone」、「pseudolithiasis」、「pancreatitis」をキーワードに 10 例の成人報告例があっ

た(Table 2)。2010年以降の症例ではいずれも ERCP が行われており、胆管ドレナージの際に黄色砂状物の排出を認めていた。今症例では、CTで頭部膵管内にも胆管と同様に高吸収構造を指摘できた。胆管膵管合流異常症の確定診断には至っていないが、胆汁膵管逆流現象が生じ、膵管内に CTRX カルシウム

報告者	報告年	年齢	性別	投与理由	投与量	投与期間	治療
Coberraら	1981	70a	F	敗血症	2g/日	13日間	保存的治療
Zimmermannら	1982	71a	F	敗血症	2g/日	5日間	保存的治療
Fanularoら	1989	70a	F	急性膵炎	2g/日	10日間	胆管ドレナージ
金ヶ崎ら	2008	70a	F	大腸憩室炎	2g/日	12日間	ERCP(EST+胆管ドレナージ)
坂本ら	2017	74a	M	肺炎	2g/日	12日間	ERCP(EST+胆管ドレナージ)
Takahashiら	2017	70a	M	胆嚢炎	4g/日	9日間	ERCP
Nakagawaら	2018	74a	M	肺炎	2g/日	5日間	ERCP(胆管ドレナージ)
Miyamotoら	2018	82a	F	尿路感染	2g/日	15日間	ERCP(EST)
斎藤ら	2018	76代	F	気管炎	2g/日	3日間	ERCP(胆管ドレナージ)
斎藤ら	2018	70代	F	大腸炎	2g/日	5日間	ERCP(EST+胆管ドレナージ)
白藤例	2018	70代	F	肺炎	2g/日	10日間	ERCP(EST+胆管ドレナージ)

〈Table2〉

複合体が沈殿していたと推察した。微小な砂状物が膵管を閉塞し、膵管内圧が上昇することで重度の膵炎を生じたと考える。治療として ERCP の際に EST で膵管を開放し、膵管内を減圧することで膵炎の改善を得ることができた。

偽胆石の多くは無症状で消失するが、本症例のように処置が必要な膵炎や胆嚢炎を来す可能性がある事を留意する必要がある。CTRX 投与の際の偽胆石予防として、早期離床や十分な補液、UDAC の内服が挙げられるが、高齢者の抗生剤選択の際に十分に吟味することが肝要であると思われる。

- 1) Schaad UB, Tschappeler H, Lentze MH : Transient formation of precipitations in the gallbladder associated with ceftriaxone therapy. *Pediatr Int* 5 : 708-710, 1986
- 2) 注射剤混合時の配合性および粉末注射剤の溶解速度に関する研究 —オザグレルナトリウムおよびセフトリアキソンナトリウムの先発品医薬品と後発品医薬品の比較を中心に— 丹下 美緒(2016)
- 3) Park HZ, Lee SP, Schy AL : Ceftriaxone-associated gallbladder sludge. Identification of calcium-ceftriaxone salt as a major component of gallbladder precipitate. *Gastroenterology* 100 : 1665-1670, 1991
- 4) Riccabona M et al : Ceftriaxone -induced cholelithiasis—a harmless side-effect? *Klin Padiatr* 205:421-423, 1993
- 5) Murata S et al : Fasting and bed rest, even for a relatively short period, are risk factors for ceftriaxone-associated pseudolithiasis *Pediatr Int* 57 : 942-946, 2015

各科の紹介 放射線科

【スタッフ】




日高 啓

(副院長兼放射線科部長)



牧瀬 智



西原 新也

【特色】

大分県北地域の地域がん拠点病院として、またこの地域の基幹病院として頑張っている他科を支えるべく、画像診断・放射線治療・IVRをおこなっています。地域の医療機関からの各種検査依頼・読影依頼・放射線治療依頼なども多く、地域に密着した医療提供を行っています。

【検査・治療件数】

2021年度実績は、MRI 2,416件 CT 12,679件 (うち冠動脈CT 98件、大腸CT 34件) RI検査 416件 (うちFDG-PET 89件) 血管造影 565件 (うち心カテ 425件 PCI 185件を含む、シャント PTA 24件 腹部等 116件) 透視造影 1,313件 (うち胃・食道 小腸 注腸 179件、ERCP 383件、泌尿器 280件) 一般撮影 16,962件 (うちMMG 796件) ポータブル撮影 5,719件 エコー 1,114件 放射線治療 197件 骨密度測定 123件 内視鏡

【医療設備】

心カテ装置 1台 バイプレーンアンギオ装置 1台 CT80列 1台 CT16列 1台
MRI 1.5T 2台 リニアック 1台 PET機能付きガンマカメラ 1台
透視台 2台 エコー 1台 一般撮影装置 2台 マンモグラフィ撮影装置 1台
骨密度測定装置 1台 ポータブル撮影装置 3台 外科用イメージ 1台
カプセル内視鏡 1台

【外来診療】

放射線科 毎日 受付時間は原則8:30~11:00
但し、事前予約の検査はこの限りではありません。

Dr.H²





今回は当院へご紹介いただいた患者様の**転院の受け入れについて**についてご案内いたします。連携室ではご紹介患者様の外来での受け入れおよび入院の受け入れの業務も担当しております。連携室で電話または FAX でご依頼いただいた紹介患者について**①担当医へ確認、②病床管理部門**へ空床確認を行い転院日時を調整いたします。

当院は「紹介患者様は断らない」という院長の方針のもと受け入れ体制をとっておりますがマンパワーやハード面の問題、昨今の新型コロナウイルス感染症の拡大の影響も大きく病床コントロールが難しくご依頼いただてもすぐに受け入れができないことや救急の患者様をやむを得ずお断りすることがあり、ご迷惑をおかけしております。

受け入れにあたって、患者様を何科の医師が、どの病棟、どの部屋でお受けすることが良いか、医師、看護師、連携室スタッフが時には院長にも相談しながら調整を行っております。そのため症状、バイタル、ADL、家族状況等の詳細を伺うこともございます。紹介元の先生方、看護師の皆さまにはご迷惑をおかけすることもございますがご協力よろしくお願いいたします。



中津市民病院 施設概要

病床数	250床 ⇒	一般病床222床 地域包括ケア病床16床 緩和ケア病床12床	成人対象の病床 216床
-----	--------	--------------------------------------	------------------------